

Síndrome OROFACIAL-DIGITAL tipo I

Guerrero-Fdez, J.*
 Guerrero Vázquez, J.**
 * Hospital infantil La Paz. Madrid.
 ** Hospital Punta de Europa. Algeciras (Cádiz)

Sinonimia y cuadros afines. Displasia linguofacial, Síndrome de Papillon-Leage-Psaume, Síndrome de Gorlin.

DEFINICION

Asociación familiar (fig.2 Madre del caso) de malformaciones bucales, faciales y digitales a las que, con una frecuencia irregular, pueden asociarse otras. Predominio, casi exclusivo (?), de hembras.

ETIOLOGIA

Se han descrito numerosos casos de presentación esporádica, si bien, la mayoría de ellos reconocen un claro origen familiar. Han sido múltiples las modalidades de herencia propuestas. Podría tratarse de una enfermedad autosómica dominante con diferente expresividad en uno y otro sexo. También se habla de formas incompletamente recesivas ligadas al sexo con expresión variable para la hembra y, generalmente, letal para el varón. Una tercera posibilidad sería la transmisión dominante ligada al sexo con "conductores masculinos" en la que se ha descrito la existencia de un gen "modificador" responsable de la transmisión de la tara a las hijas y la eliminación de los embriones masculinos.

ANOMALIAS PRINCIPALES

1. Orales:

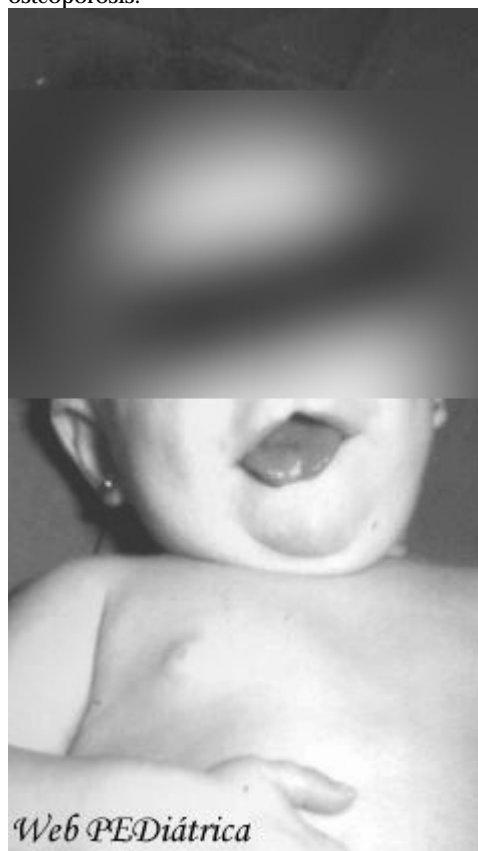
- Lengua (Figs.3 y 4): Lobulada con hamartomas entre los lóbulos; frenillo corto; diferenciación incompleta del suelo de la boca.
- Encías (Fig.4): Surcada y adherida por frenillos anormales y supernumerarios.
- Paladar (Fig.4): Hendido frecuentemente a nivel de paladar blando; puede ser bilateral o asimétrica; bóveda alta con puentes laterales.
- Dientes: Malposición dentaria, dientes supernumerarios, ausencia de piezas dentarias. Frecuente hipoplasia de esmalte.
- Labios (Figs.1,3,4): Hendidura o muesca del labio superior en su línea media.

2. Anomalías faciales:

- Ojos: Hipertelorismo; distopia cantorum.
- Nariz: Hipoplasia de los cartílagos alares; filtrum corto.
- Mejillas: Hipoplasia y aplanamiento de maxilar superior.

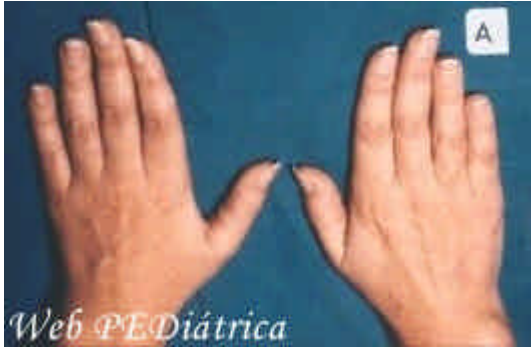3. Digitales:

- Dedos: Polidactilia; sindactilia; campodactilia;; clinodactilia; braquidactilia (Fig.5); posible osteoporosis.



Otras

- Craneo: Frente protuberante.
- Piel: Sequedad o seborrea; alopecia.
- Mental: retraso mental.
- Neurológico: Temblor familiar; hidrocefalia con quistes poroencefálicos; hidranencefalia; agenesia del cuerpo calloso (?).
- Órganos internos: Riñón poliúístico (Fig.6); hidronefrosis; poliquistosis hepática; poliquistosis pancreática.
- Alteraciones cromosómicas: excepcionales y, algunas de las descritas en la literatura, discutibles.

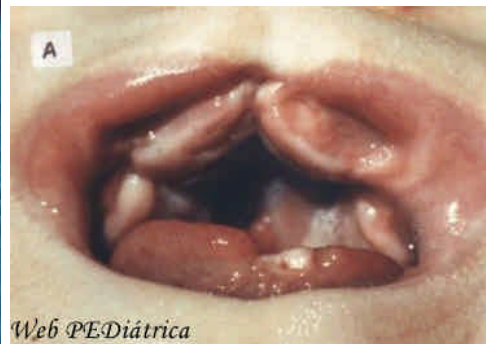
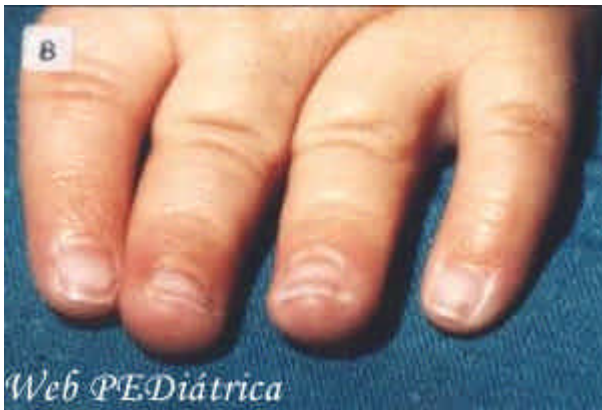
HISTORIA NATURAL Y PRONOSTICO

Pese a que la mortalidad es elevada en los primeros años de la vida el pronóstico, en algunos casos, es relativamente bueno. Coeficiente intelectual, cuando existe retraso mental, de aproximadamente el 70%.

TRATAMIENTO

Maxilofacial y logopeda.



BIBLIOGRAFIA

1. Guerrero Vázquez, J. et al. Síndrome oro-facio-digital tipo I en una madre y una hija. *An Esp Pediatr.* 28, 1(59-62), 1988.
2. Cruz, M., Bosh, J. *Atlas de Síndromes Pediátricos.* Edt. Espaxs, p448-449. Barcelona. 1998.
3. Jaso Roldan, E., Gracia Buthelier, R, Jaso Cortés, E. *Síndromes pediátricos dismorfogénicos.* Edt. Norma, Madrid, 1982, p286-288.